



## MORDEDURA HUMANA EN LA MANO: ABORDAJE CLÍNICO Y QUIRÚRGICO

### HUMAN BITE OF THE HAND: CLINICAL AND SURGICAL APPROACH

Simancas-Pereira Hernán<sup>1</sup>  
 Fonseca-Caro John Fredy<sup>2</sup>  
 Acevedo-Granados Camilo Andrés<sup>3</sup>

Correspondencia:kamilooace@hotmail.com

Recibido para evaluación: junio – 12 – 2011. Aceptado para publicación: febrero – 26 – 2012.

### RESUMEN

**Introducción:** la mordedura humana en la mano conlleva un riesgo de infección y complicaciones de tipo funcional y/o estético, de acuerdo al mecanismo del trauma, tiempo de evolución y factores propios del agredido y el agresor. El manejo del episodio agudo es fundamental y debe realizarse atención interdisciplinaria.

**Objetivo:** realizar revisión sobre mordedura humana en la mano.

**Metodología:** revisión temática que incluyó la evaluación de revisiones y reporte de casos clínicos publicados en los últimos quince años en inglés y español, obtenidos por búsqueda electrónica realizada en Pubmed, Science Direct e Hinari.

**Resultados:** se obtuvieron 194 artículos. Al considerar títulos y resúmenes, 63 artículos cumplían con los criterios establecidos. Se solicitaron los textos completos, los cuales fueron revisados y finalmente fueron seleccionados doce artículos. Hay claridad sobre las indicaciones para realizar hospitalización o manejo ambulatorio. Es fundamental la atención temprana para reducir las complicaciones y las secuelas. La base de la atención quirúrgica es el adecuado lavado de la herida. No se debe subestimar la mordedura humana.

**Conclusiones:** las lesiones por mordedura humana en la mano deben ser adecuadamente valoradas, el manejo con antibióticos es importante y existen indicaciones precisas para el manejo intrahospitalario. **Rev.cienc.biomed. 2012;3(1):118-123**

### PALABRAS CLAVES

Mordedura humana; Infección; Lesión en mano; Secuelas de mordeduras.

### SUMMARY

**Introduction:** human bites of the hand carries a risk of infection and functional and/or aesthetic complications, according to the mechanism of trauma, duration and specific factors of the victim and the aggressor. The management of acute episodes is essential and must be an interdisciplinary care.

**Objective:** to review human bites of the hand.

**Methodology:** Thematic review which included the evaluation of clinical case reports published in the last fifteen years in English and Spanish, obtained by electronic searches conducted in PubMed, Science Direct and Hinari.

**Results:** one hundred and ninety four articles were obtained. When considering titles

<sup>1</sup> Médico. Cirujano de mano Universidad Autónoma de México. Ortopedista traumatólogo. Hospital Universitario del Caribe. Clínica Madre Bernarda. Docente. Sección de Ortopedia y Traumatología. Universidad de Cartagena. Colombia.

<sup>2</sup> Médico. Estudiante de postgrado. Ortopedia y Traumatología. Facultad de Medicina. Universidad de Cartagena. Colombia.

and abstracts, sixty three articles met the criteria. Full texts were requested and reviewed and ultimately there were twelve articles selected. There are clear indications for hospitalization and outpatient management. Early intervention is essential to reduce complications and sequelae. Base of the surgical care is adequate washing of the wound. Do not underestimate the human bite.

**Conclusions:** the human bite injuries in the hand must be properly evaluated, treated with antibiotics is important and there are clear indications for hospital management. **Rev.cienc.biomed. 2012;3(1):118-123**

### **KEY WORDS**

Human bite; Infection; Injury to hand; Effects of bites.

## **INTRODUCCIÓN**

Las lesiones traumáticas por mordedura humana en la mano son situaciones que nunca deben ser subvaloradas. Es importante identificar el posible compromiso de los tejidos profundos, establecer el riesgo de infección y prontamente iniciar el manejo adecuado para prevenir complicaciones y secuelas importantes (1-4).

La lesión por mordedura humana puede suceder en un accidente o como consecuencia de agresión, las cuales son las más propensas a desarrollar complicaciones (4). Entre las lesiones accidentales están las mordeduras eróticas, las cuales suelen ser generalmente superficiales, involucrando tejidos del cuello y genitales, con bajo riesgo de infección. Este artículo se centra en el manejo de las mordeduras humanas en la mano, debido a las implicaciones funcionales y secuelas que estas pueden generar; en este grupo se incluyen las lesiones ocupacionales, que pueden presentarse en profesionales de la salud que están en contacto con la cavidad oral del paciente y las mordeduras tipo "lesión de puñetazo".

## **OBJETIVO**

Realizar revisión temática para establecer los aspectos clínicos y terapéuticos de la mordedura humana en la mano y proponer unas pautas de atención para aplicar en sala de urgencias.

## **METODOLOGÍA**

**Tipo de estudio:** revisión temática que incluyó revisiones y reporte de casos clínicos.

**Tipo de participantes:** artículos publicados

sobre mordedura humana que enfatizaran la fisiopatología, las complicaciones y el tratamiento.

**Estrategia de búsqueda:** se realizó búsqueda electrónica en base de datos Pubmed, Science Direct e Hinari, limitándose la búsqueda a artículos publicados en los últimos quince años en inglés o español.

**Términos de la búsqueda:** se utilizaron los siguientes términos de búsqueda: mordedura humana, infección en mano por mordedura humana, lesión en mano, secuelas de mordeduras, tratamiento para mordedura humana.

## **RESULTADOS**

Se obtuvieron 194 artículos. Al considerar títulos y resúmenes, 63 cumplían con los criterios establecidos. Se solicitaron los textos completos, los cuales fueron revisados y finalmente seleccionados doce artículos que aportaban información que contribuía para alcanzar los objetivos.

## **EPIDEMIOLOGÍA**

No existe una estadística precisa tanto en el contexto nacional como internacional debido al subregistro por falta de un adecuado diagnóstico y de la suficiente notificación (1). Se estima que del total de mordeduras humanas reportadas, el 60 a 75% se encuentran en miembros superiores, 15 al 20% en cabeza y cuello, mientras que otro 15% se suceden en tronco y miembros inferiores. De todas aproximadamente el 15% cursarán con procesos infecciosos sobre agregados. Entre el 3 y 5% generan secuelas funcionales o estéticas (4).

Subestimar la herida producida por la mordedura humana y la poca determinación a la hora de iniciar un manejo de la lesión, se relaciona con la aparición de un proceso infeccioso que puede hacerse severo y llegar a comprometer estructuras profundas (5). El 75% de las mordeduras humanas que se presentan en las manos pueden tener compromiso de estructuras profundas como tendones, cápsula articular, superficie articular y ameritar ser manejadas por ortopedia y traumatología (1).

## FACTORES DE RIESGO PARA INFECCIÓN

Es importante identificar en la anamnesis y el examen físico la presencia de factores de riesgo para el desarrollo de procesos infecciosos. La localización de la mordedura y la magnitud de la lesión son aspectos a tener en cuenta. Es mayor la posibilidad de infección cuando la lesión es una perforación causada por el diente, como sucede al realizarse un "puñetazo".

El riesgo de infección se incrementa en personas con edades superiores a los cincuenta años, en estados de inmunosupresión a consecuencia del consumo de corticoides crónica, alcoholismo, presencia de diabetes mellitus y patologías vasculares (2,5).

Un factor independiente e importante que aumenta el riesgo de infección es el estado de la dentadura del agresor ya que es posible encontrar hasta cien millones de bacterias por mililitros de saliva, de acuerdo a la higiene y el estado de la dentadura. Entre 49 y 190 especies diferentes de gérmenes pueden encontrarse en la cavidad bucal. En cultivos tomados de mordeduras humanas infectadas es común el crecimiento de más de cinco especies diferentes. (2,3)

## MICROBIOLOGÍA

En la boca humana existen variaciones en el predominio de los gérmenes. En la lengua es mayor la presencia del streptococo salivarius, en la región interdental los streptococo mutans y sanguis y en las encías los staphilococo viridans y nocardia sp. (5,7,9). Por lo anterior las mordeduras humanas producen infecciones

polibacterianas, con predominio de gérmenes de acuerdo a la flora presente en la boca del agresor. Entre las bacterias aeróbicas: el streptococo viridans se encuentra en la totalidad de las infecciones, el staphilococcus epidermidis en el 53%, el corynebacterium sp. en el 41%, el staphilococcus aureus en el 29% y la eikenella corrodens hasta en el 15%. Entre los gérmenes anaerobios, el bacteroides fragilis está presente en el 86% y el peptostretococcus sp. en el 26% (2,5,6,7,11).

## FISIOPATOLOGÍA

La siembra de una cantidad limitada pero diversa de bacterias es el primer paso para desarrollar el proceso infeccioso. El mecanismo traumático rompe la piel, que es la barrera natural de protección, introduciendo gérmenes en un lecho rico en nutrientes como es el líquido de la vaina sinovial. Las enzimas presentes en la saliva limitan la respuesta celular inmediata al nivel de la mordedura, favoreciendo la proliferación bacteriana. Los microorganismos generan un proceso infeccioso de evolución lenta y el establecimiento de un cuadro subclínico, por lo cual el diagnóstico se suele retardar hasta que se hace manifiesto un compromiso importante de los tejidos blandos (3).

## TIPOS DE MORDEDURA EN MANO

Las mordeduras humanas en la mano se agrupan en cuatro tipos. [A] Traumas leves auto infringidos. Mordeduras en la región distal de los pulpejos de los dedos o en el borde de los lecho ungueal, en personas con el hábito de morder las uñas por tics o costumbres. [B] Traumas por agresión o auto infringidas (en el caso de algunos pacientes psiquiátricos). Mordedura del espesor total de la piel, en la cual la dentadura ejerce un mecanismo aplastante. De acuerdo a la presión se producirá el compromiso de los tejidos blandos. [C] Amputación del tejido por la mordedura y avulsión total de la porción distal del dedo agredido. [D] Lesión por puñetazo. El puño cerrado golpea la punta de los incisivos del agredido, la presión de los incisivos impronta sobre la cabeza del metacarpiano, perfora la piel, tejido celular subcutáneo, tendón extensor y cápsula

articular llegando en ocasiones a perforar el hueso. Posteriormente al abrirse la mano, el tendón extensor se desliza hacia el sentido proximal de la extremidad arrastrando una cantidad importante de bacterias. Es la lesión que más alto riesgo de infección presenta, debido al compromiso inadvertido de las estructuras profundas (1,5).

## ABORDAJE CLÍNICO

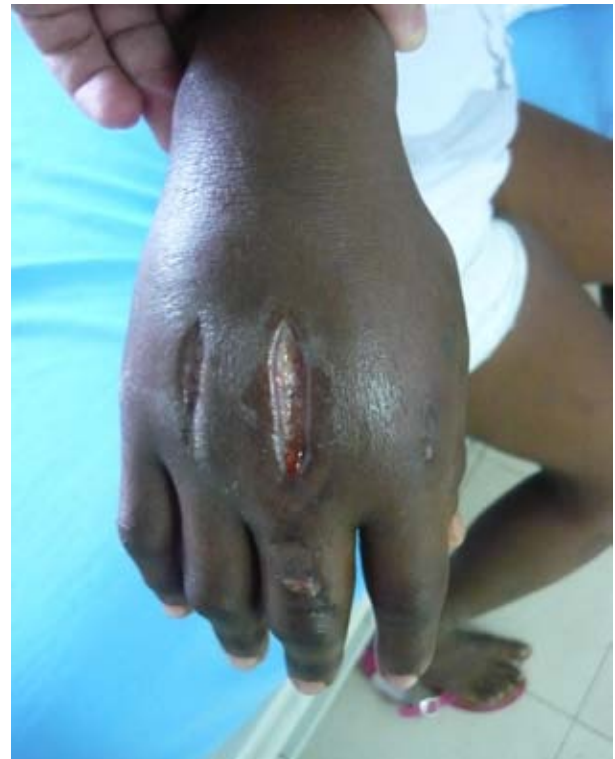La mordedura humana es una lesión menospreciada. Es importante tipificar de manera concreta la dimensión y las condiciones bajo las que se produjo la lesión, registrando en la historia clínica los datos de relevancia para el manejo médico. Establecer el origen de la mordedura, si es auto infringida o causada por otra persona de manera accidental, mordeduras pasionales o mordeduras por agresión. Es importante determinar si es única o múltiple y el tiempo de evolución. Valorar el estado mental del paciente y descartar la presencia de algunas patologías y algunas condiciones como estado de embriaguez. Tratar de establecer el estado de la boca del agresor, así como los antecedentes de posibles enfermedades. La estructura anatómica donde se encuentra la mordedura tiene importancia clínica.

En el examen físico es indispensable valorar el estado nutricional del paciente, la zona de la mano en que se presenta la lesión, definir las características de la lesión: forma, tamaño, tipo de lesión, profundidad, estado de los tejidos vecinos, exposición de estructuras profundas, presencia de cuerpos extraños, alteraciones sensitivas o motoras, signos de infección y movilidad articular. Es de utilidad realizar registro fotográfico. Además realizar un diagrama del patrón de la lesión. Ambas son útiles desde el punto de vista médico legal y se deben adjuntar a la historia clínica. Se puede realizar mapeo tridimensional de la mordedura, documento importante en la medicina forense, para evitar los sesgos y errores de las fotografías (2,8). Figura N° 1.

Los estudios imagenológicos permiten evidenciar posibles lesiones óseas, compromiso articular y cuerpos extraños como fragmentos de dientes o material protésico del agresor (10).

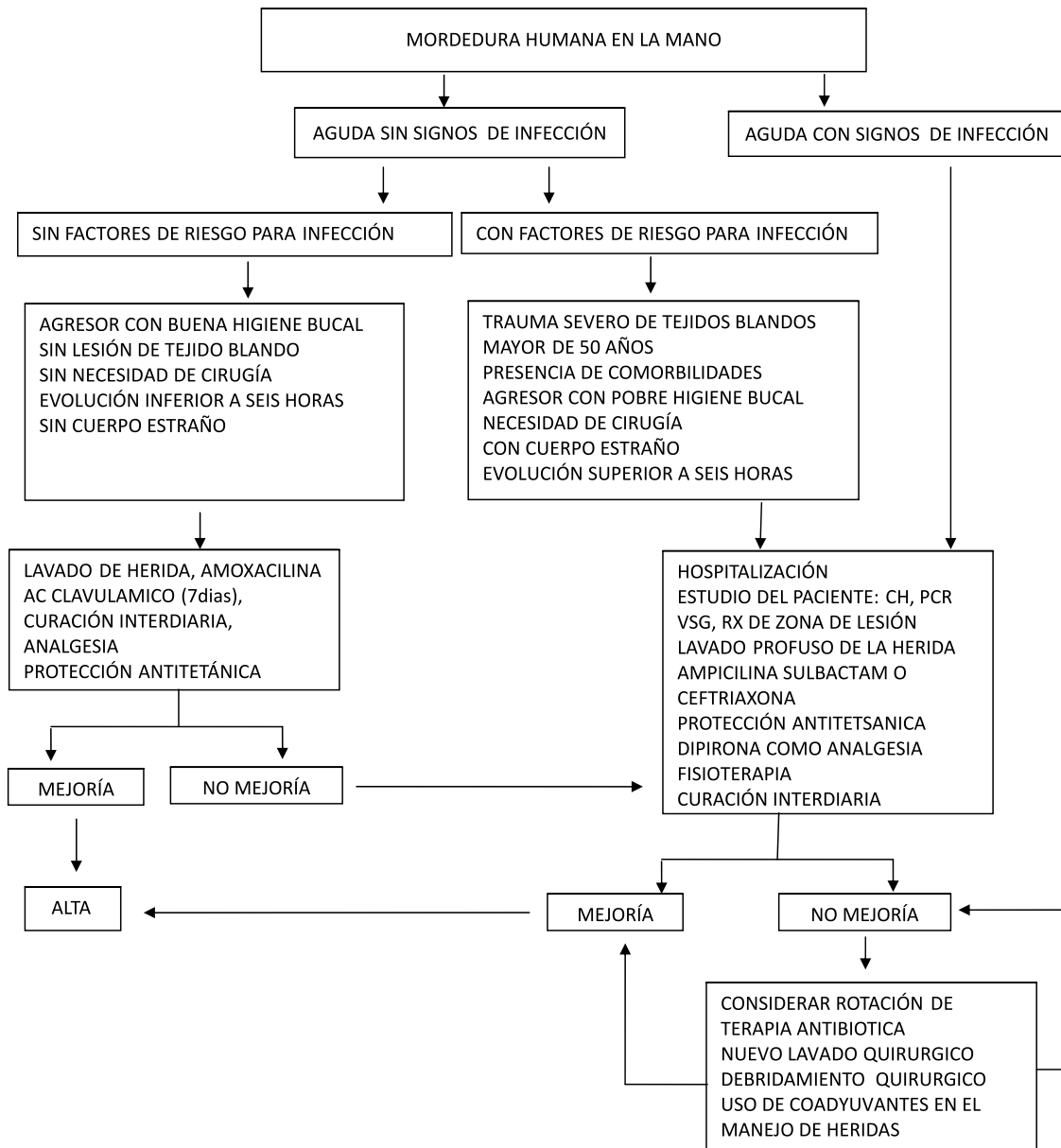
Si el paciente presenta signos de infección, cuadro hemático, PCR y VSG deben ser solicitados. Es de utilidad tomar muestras para cultivo y antibiograma (1). Como las infecciones son polibacterianas y en consideración al tipo de metabolismo de las bacterias inmiscuidas, se requieren cultivos especiales con mayor tiempo al habitual para establecer el crecimiento de las colonias.

Figura N° 1. Mordedura humana de espesor total. Edema severo del espesor total de la mano y la limitación funcional



## TRATAMIENTO

Se tiene presente si hay o no infección al momento de la consulta y de la presencia de factores de riesgo para que se genere proceso infeccioso. Si la lesión es valorada en forma oportuna, no hay signos de infección y no presenta factores de riesgo (pérdida de tejidos, necesidad de cirugía), el manejo en sala de urgencias se realiza con lavado exhaustivo (1500 a 5000 cc) de solución salina sobre la herida. Soluciones yodadas, con hipoclorito o peróxido de hidrógeno, no han demostrado disminuir la tasa de infecciones, pero sí desencadenar injuria en los tejidos blandos donde son aplicadas.



El antibiótico de elección es la amoxicilina más ácido clavulánico por siete días. En mordeduras con lesión del espesor total de la piel, también se puede emplear ciprofloxacina 500 mg vía oral cada 12 horas (5). Profilaxis antitetánica está indicada en todos los pacientes que no tengan vacunación completa, no hayan recibido (o no recuerden) una dosis de refuerzo en los últimos años (11). No es necesario realizar profilaxis para la infección por el virus de la inmunodeficiencia humana o de la hepatitis B, sin embargo en pacientes agredidos por

portadores o afectados por estas patologías, la decisión se tomará en conjunto con infectología (2-4).

Si el paciente acude antes de ocho horas de la agresión y presenta factores de riesgo para desarrollar infección (agresor con higiene personal escasa, mordedura con avulsión severa de tejidos blandos o exposición de tejido óseo, comorbilidades que coloquen al paciente en estado de inmunosupresión, poca colaboración o dificultad para realizar manejo ambulatorio) o signos de infección:



el manejo debe ser intrahospitalario con atención multidisciplinaria, que incluya medicina interna, infectología, traumatología y cirugía de mano.

Las infecciones en la mano suelen ser devastadoras, si bien pocas veces es debida a mordedura humana; este tipo de traumas en las manos, debido a las características de los gérmenes implicados y al mecanismo de lesión, requieren especial manejo. (1,2,4,6)

Es importante el manejo de las patologías preexistente y un adecuado balance nutricional. Se recomiendan antibióticos parenterales de amplio espectro, en primera línea: ampicilina sulbactam a una dosis de 1.5 gramos IV cada 6 horas. La segunda línea: 1 gramo IV cada 12 horas de ceftriaxona. La terapia con antirretrovirales es de acuerdo a la tipificación del riesgo. El manejo del dolor se realiza con analgésicos de acción central.

El manejo quirúrgico será de acuerdo a cada necesidad, sin embargo en general consiste en el drenaje de las colecciones, el desbridamiento de los tejidos necróticos, la extracción de los cuerpos extraños, el lavado de las vainas tendinosas y de las estructuras profundas, generalmente con solución salina abundante cantidad. No es recomendable la

sutura de las heridas, permitiendo el cierre por segunda intención. De existir exposición ósea, se afronta el borde de la herida con un plano de sutura monofilamento, con puntos separados (2,3,6). Puede ser necesario colocar un dren de Zum por 48 horas. En el postoperatorio se inmoviliza con vendaje abollonado y se instruye para la movilización activa y pasiva de la extremidad distal de manera precoz (6,9). Se han recomendado como coadyuvantes el uso de la cámara hiperbárica y la terapia de presión negativa (12). Las secuelas pueden ser: estéticas, rigidez articular, síndrome doloroso regional complejo y osteomielitis (1,5,11). La figura N° 1 presenta un flujograma como propuesta general de manejo.

## CONCLUSIONES

Los traumas por mordedura humana en la mano no deben subestimarse. Se amerita un manejo oportuno y adecuado en la sala de urgencias para reducir el riesgo de complicaciones y secuelas.

**CONFLICTOS DE INTERÉS:** ninguno que declarar.

**FINANCIACIÓN:** recursos propios de los autores.

## REFERENCIAS BIBLIOGRÁFICAS

1. Green D, Pederson W, Hotchkiss R, Wolfe S, et al. Green's Operative Hand Surgery. 5TH ed. New York: Marban, 2007.
2. Guay D. Treatment of bacterial skin and skin structure infections. Expert opin. Pharmather. 2003;8:1259-1275.
3. Briden A, Povlsen B. Primary repair of a flexor tendon after a human bite. Scan J. Plast Reconstr Hand Surg. 2004;38:60-66.
4. Zubowics V, Gravier M. Management of early human bites of the hand: a prospective randomized study. Plast Reconstr Surg. 1991;88:111-114.
5. Abrams R, Botte M, Hand infections: treatment Recommendations for specific types. J Am Acad Orthop Surg. 1996;4:219-230.
6. Godoy B, Perosa, Fight Bite Injuries. J Emerg Medicine. 2009;345-352.
7. Griego R, Rosen T, Orengo I. Dog, Cat and Human Bites: a review. J Am Acad Dermatol. 1995;33:1019-1029.
8. Evans S, Jones C, Plassmann P. 3D Imaging in Forensic Odontology. Journal of Visual Communication in Medicine. 2010;33:63-68.
9. Rashkoff E, Burkhalter W, Mann R. Septic Arthritis of the Wrist. J Bone Joint Surg Am. 1983;65:824-828.
10. Phillips C, Donald R, Mackay, An Unusual Foreign Body in the Hand: Delayed Presentation of an Intact Human Tooth. Scand J Plast Reconstr Hand Surg. 1995; 29:181-183.
11. Phillips N, Robertson J. Osteomyelitis of the Skull vault from a human bite. British Journal of Neurosurgery. 1997;11:168-170.
12. Webb L. New Techniques in Wound Management: Vacuum assisted wound closure. J Am Acad Orthop Surg. 2002;10:303-311.