



## MENINGITIS BACTERIANA POR STREPTOCOCCUS AGALACTIAE

### BACTERIAL MENINGITIS BY STREPTOCOCCUS AGALACTIAE

Villarreal-Velásquez Tatiana Paola<sup>1</sup>

Cortés-Daza César Camilo<sup>2</sup>

Correspondencia: tatyvillarrealv@hotmail.com

Recibido para evaluación: enero – 16 – 2012. Aceptado para publicación: marzo – 16 – 2012

### RESUMEN

**Introducción:** la meningitis bacteriana (MB) es una enfermedad infecciosa considerada una emergencia médica. El manejo oportuno tiene importante impacto en la evolución de la entidad. El *Streptococcus agalactiae*, significativo agente causal de infecciones severas en recién nacidos, puede colonizar diferentes tejidos, entre ellos el sistema nervioso central.

**Caso clínico:** paciente masculino de 47 años de edad, procedente de zona rural, con actividad laboral ordeñador de reses bovinas, remitido a tercer nivel de atención, con desorientación, rigidez de nuca y convulsión tónico-clónica. Estudio de líquido cefalorraquídeo indica neuroinfección. Manejo en UCI con esteroides, antibióticos y ventilación mecánica. Cultivo de líquido cefalorraquídeo, informa crecimiento de *Streptococcus agalactiae*. En coexistencia con el compromiso del sistema nervioso central se presentaba infección otomastoidea.

**Conclusión:** la MB puede ser causada por el *Streptococcus agalactiae*, germen infrecuentemente involucrado en este tipo de patología. Actividades laborales en la agroindustria no tecnificada, debiesen ser consideradas situaciones de riesgo. **Rev. cienc.biomed. 2012;3(1):162-167**

### PALABRAS CLAVES

Meningitis bacteriana; *Streptococcus agalactiae*; Mastitis bovina; Infecciones estreptocócicas.

### SUMMARY

**Introduction:** bacterial meningitis is an infectious disease considered a medical emergency. The timely management has an important impact on the evolution of the disease. *Streptococcus agalactiae*, a major causative agent of severe infections in newborns can colonize different tissues, including the central nervous system.

**Case report:** Male patient 47 years old from rural areas, with work activity as a milker of cattle, referred to tertiary care, with disorientation, neck stiffness, and grand mal seizure. CSF study indicates neuroinfection. ICU care with steroids, antibiotics and mechanical ventilation.

<sup>1</sup> Médico. Estudiante de Postgrado. Medicina Interna. Facultad de Medicina. Universidad de Cartagena. Colombia.

<sup>2</sup> Médico. Internista-Intensivista. Hospital Universitario San Vicente. Fundación Hospital Pablo Tobón Uribe. Medellín. Colombia.

*Cerebrospinal fluid culture reports growth of Streptococcus agalactiae. In coexistence with the central nervous system involvement appeared otomastoidea infection.*

**Conclusion:** *Bacterial meningitis can be caused by Streptococcus agalactiae, germ infrequently involved in this pathology. Work activities in non-tech agribusiness, had to be considered risk. Rev.cienc.biomed. 2012;3(1):162-167*

### **KEYWORD**

*Bacterial meningitis; Streptococcus agalactiae; Bovine mastitis; Streptococcal infections.*

## **INTRODUCCIÓN**

La meningitis bacteriana (MB) es una enfermedad infecciosa que puede llegar a tener desenlace fatal en el 30% de los casos (1). El tratamiento debe ser oportuno y para mejorar la sobrevivencia, en lo posible debe estar dirigido hacia el del germen causal (2,3,4,5).

El objetivo es presentar el caso clínico de un campesino que presentó meningitis bacteriana ocasionada por *Streptococcus agalactiae*, germen que es infrecuente causa de meningitis en adultos. A la vez inferir sobre la asociación entre la actividad laboral del paciente, como factor de riesgo para la adquisición del germen causante de la entidad.

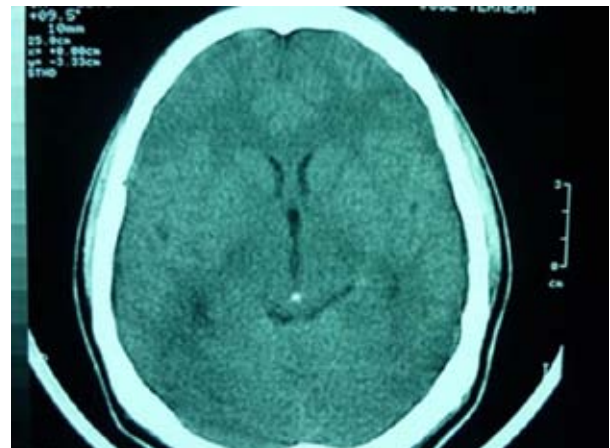
## **CASO CLÍNICO**

Paciente masculino de 47 años de edad, campesino, ordeñador, procedente de la zona rural del departamento del Cesar, Colombia, quien ingresa remitido desde el primer nivel de atención. Había consultado en dos ocasiones por presentar cuadro clínico de dos días de evolución, consistente en cefalea global, intensa, pulsátil, que posteriormente se acompañó de fotofobia, otalgia derecha sin supuración; náuseas y vómitos. Presentó alteración del estado de conciencia manifestada por agitación psicomotora, por lo que fue remitido al tercer nivel de atención.

Ingresó a los tres días de iniciados los síntomas. Signos vitales: tensión arterial: 122/72mmHg, frecuencia cardíaca: 88 latidos por minuto; frecuencia respiratoria 22 por minuto y temperatura 37°C. Desorientado, sin lesión clínicamente evidente en oídos, con rigidez de nuca y pupilas isocóricas normoreactivas. Presentó al ingreso una convulsión

tónico-clónica generalizada, acompañada de relajación de esfínteres. No se encontraron otros datos anormales en la admisión.

Se realiza TAC cerebral y no se evidencian lesiones que ocupen espacios (Figura N° 1). Se practica punción lumbar para estudio del líquido cefalorraquídeo, cuyo estudio fue reportado así: cocos gram positivos +++, PMN > 10 por campo, líquido de color amarillo, aspecto turbio, pH: 8.0, densidad: 1.005, recuentos de glóbulos rojos: 90/mm, intactos: 90%, recuento de glóbulos blancos: 405/mm, polimorfonucleares: 100%, glucosa: 18 mg/dl., proteínas: 96.2 g/dl y LDH: 65.3. También se solicitaron hemograma, glicemia, pruebas de función renal básicas, transaminasas y exámenes rutinarios.



**Figura No. 1.** TAC cerebral. Corte axial donde no se observa acumulación de sangrado ni lesión ocupando espacio.

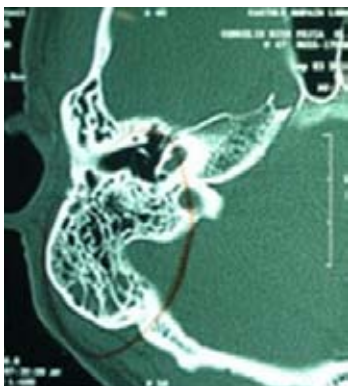
Con diagnóstico de meningitis bacteriana se inició tratamiento con dexametasona a 0.15mg/kg cada seis horas, tratamiento antibiótico empírico con ceftriaxona a 2 gramos IV cada doce horas más Vancomicina 1gramo IV cada doce horas. Se trasladó a la Unidad de Cuidados Intensivos (UCI) para monitorizar y realizar manejo.

Al ingreso a UCI, presenta aumento del trabajo respiratorio, requiriendo intubación y soporte ventilatorio invasivo. Se continuó con igual tratamiento antibiótico y medidas de soporte. A las 72 horas de incubación del líquido cefalorraquídeo se observó crecimiento de *Streptococcus agalactiae*, sensible a ceftriaxona. Se suspende vancomicina y debido a la disminución en los leucocitos y a la buena evolución clínica luego del inicio del tratamiento antibiótico, se decide continuar únicamente con ceftriaxona.

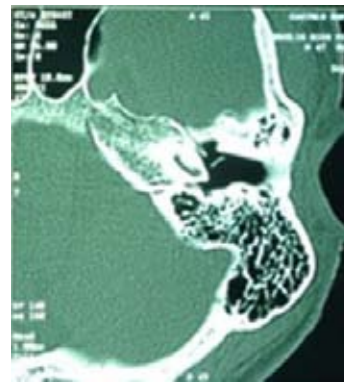
Al cuarto día de estancia en UCI, se logra retiro exitoso de la ventilación mecánica. El paciente tenía notoria mejoría clínica, disminución progresiva de los reactantes de fase aguda y de los niveles de ácido láctico séricos. La tabla N° 1 presenta los resultados del seguimiento. Se realiza tomografía de oídos encontrando disminución marcada de la neumatización de las celdillas a nivel de la mastoides derecha. (Figura N° 2 A y B). Se realiza diagnóstico de otomastoiditis derecha. El paciente fue trasladado a sala general para continuar tratamiento.

**TABLA NO. 1**  
**EXAMENES DE LABORATORIOS REALIZADOS**

PRUEBAS	1 DIA	2 DIA	3 DIA	4 DIA	5 DIA	6 DIA
Cuadro hemático	WBC: 19.7 x10 <sup>3</sup> /mm <sup>3</sup> HB: 13.1 g/dl PLT: 410 x10 <sup>3</sup> /mm <sup>3</sup> Neutrófilos: 86%	WBC: 16.7 x10 <sup>3</sup> /mm <sup>3</sup> HB: 12.1 g/dl PLT: 422 x10 <sup>3</sup> /mm <sup>3</sup> Neutrófilos: 89%	WBC: 13.7 x10 <sup>3</sup> /mm <sup>3</sup> HB: 10.8 g/dl PLT: 410 x10 <sup>3</sup> /mm <sup>3</sup> Neutrófilos: 81%	WBC: 14.8 x10 <sup>3</sup> /mm <sup>3</sup> HB: 11.8 g/dl PLT: 412 x10 <sup>3</sup> /mm <sup>3</sup> Neutrófilos: 90%	WBC: 10.6 x10 <sup>3</sup> /mm <sup>3</sup> HB: 11.6 g/dl PLT: 493 x10 <sup>3</sup> /mm <sup>3</sup> Neutrófilos: 85%	WBC: 11.6 x10 <sup>3</sup> /mm <sup>3</sup> HB: 11.0 g/dl PLT: 504 x10 <sup>3</sup> /mm <sup>3</sup> Neutrófilos: 75%
Química	Creatinina: 0.7 mg/dL BUN: 11 mg/dl Glicemia: 155 mg/dl	Creatinina: 0.9 mg/dL BUN: 10 mg/dl Glicemia: 132 mg/dl	Creatinina: 0.8 mg/dL BUN: 11 mg/dl Glicemia: 140 mg/dl	Creatinina: 0.8 mg/dL BUN: 11 mg/dl Glicemia: 140 mg/dl	Creatinina: 0.7 mg/dL BUN: 17 mg/dl Glicemia: 130 mg/dl	Creatinina: 0.8 mg/dL BUN: 15 mg/dl
Electrolitos	Na: 135 mmol/litro K: 4.5 mmol/litro Cl: 110 mmol/litro	Na: 145 mmol/litro K: 4.0 mmol/litro Cl: 110 mmol/litro	Na: 139 mmol/litro K: 3.92 mmol/litro Cl: 105 mmol/litro	Na: 137 mmol/litro K: 4.10 mmol/litro Cl: 103 mmol/litro	Na: 135 mmol/litro K: 4.30 mmol/litro Cl: 103 mmol/litro	Na: 140 mmol/litro K: 4.35 mmol/litro Cl: 109 mmol/litro
PCR	-	86: mg/dl	90 mg/dl	76 mg/dl	56 mg/dl	67 mg/dl
Ácido láctico	-	-	-	27.6 mg/dl mmol/litro	25.0 mmol/litro	19.4 mmol/litro



**Figura No. 2 - A.** TAC de oídos y mastoides derecha. Tomada el séptimo día de estancia hospitalaria. Se observa reducción de la neumatización de las celdillas de la mastoides. Impresión imagenológica: otomastoiditis derecha.



**Figura N° 2 -B.** TAC de oídos y mastoides izquierda normal. Tomada al séptimo día de estancia hospitalaria. Comparar con la contra lateral.

El paciente completó tres semanas de tratamiento antibiótico y fue dado de alta con completa resolución de los síntomas y signos de la enfermedad, deambulando y sin secuelas neurológicas.

## DISCUSIÓN

El éxito en el tratamiento del paciente con MB está influenciado por los siguientes factores: severidad de las manifestaciones clínicas, el índice de sospecha cuando el enfermo consulta y una evaluación diagnóstica oportuna que lleve a la elección de una terapia antibiótica apropiada (1,2,3,6).

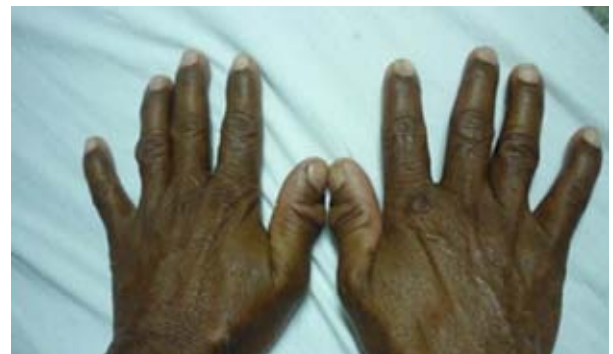En el caso presentado el diagnóstico no fue oportuno y llegó tardíamente cuando las manifestaciones clínicas se tornaron graves. Favorablemente, el germen y la susceptibilidad al antibiótico escogido desde el inicio, permitieron que el tratamiento cambiara al curso de la enfermedad.

Existe un evidente cambio en la epidemiología de MB en los últimos años en la población pediátrica, con el uso de las vacunas contra Haemophilus y Neumococo en países industrializados, son escasas las variaciones en la población adulta. También se observa un discreto, pero sostenido aumento en la incidencia de otros microorganismos, incluido el Streptococcus agalactiae (3-5).

La MB es una emergencia médica, y se afirma que la administración de antibióticos de amplio espectro debe realizarse de manera urgente una vez el diagnóstico sea sospechado y continuarlos hasta que esta posibilidad sea descartada por completo (2,3,5,7-11). La terapia antibiótica, empírica debe basarse en la epidemiología de los agentes causales, su sensibilidad, las comorbilidades, edad y factores de riesgo intrínsecos del paciente. Dado que los organismos más frecuentes en la MB son el Streptococcus pneumoniae y la Neisseria meningitidis, las cefalosporinas de tercera generación son los antibióticos recomendados como primera elección y conjuntamente con la vancomicina, para cubrir al Streptococcus pneumoniae resistente a cefalosporinas (1-4,6,12,13).

El Streptococcus agalactiae es un coco gram positivo de aparición poco frecuente en adultos sanos, salvo en quienes presentan algún tipo de inmunosupresión, enfermedad crónica como la diabetes mellitus o en mayores de 60 años (14,16). Es el principal germen involucrado en meningitis y procesos sépticos en neonatos, además de ser un hallazgo frecuente en mujeres embarazadas (14,15).

Recientemente se ha documentado aumento en la incidencia de la enfermedad infecciosa por Streptococcus agalactiae en adultos no gestantes (16), encontrando en algunas series que la puerta de entrada más frecuente son las infecciones de piel, tejidos blandos y el tracto urinario (17). En el caso presentado no se documentó lesión cutánea o infección urinaria que pudiese servir como ruta de entrada del germen, sin embargo su ocupación como ordeñador de reses bovinas en la zona rural del departamento del Cesar, Colombia, podría ser el nexo de causalidad. Debe tenerse en cuenta que en la región no es infrecuente que se registren casos de mastitis crónica bovina, entidad donde el Streptococcus agalactiae es el principal germen etiológico (18,19, 20). (Figura N° 3)



**Figura N° 3.** Lesiones hiperqueratósicas en dedos en pulgares y otras lesiones dérmicas causadas por su actividad de ordeñador de reses bovinas.

No obstante, posteriormente se demostró presencia de otomastoiditis, lo cual también puede interpretarse como el foco primario de la infección. De allí extenderse hasta el sistema nervioso central y ocasionar el cuadro de meningitis. No se realizó drenaje de senos paranasales y cultivo de la secreción, para documentar esta posible vía de ingreso del germen. Se debe anotar que el Streptococcus agalactiae no se encuentra entre los agentes usuales de patología

infecciosa de oído, pero sí se registra que las infecciones de la mastoides pueden ser fuente de neuroinfección (18).

En países industrializados como Estados Unidos de Norteamérica el aumento en la incidencia de enfermedades causadas por gérmenes poco comunes, se considera un problema de salud pública, provocando la necesidad de optimizar las estrategias de vigilancia epidemiológica. Esto ha llevado a su vez, a la creación de observatorios epidemiológicos como el ABC (Active Bacterial Control Surveillance), el cual consiste en una colaboración entre el CDC y varios departamentos de salud estatales. El ABC lleva a cabo vigilancia epidemiológica activa basada en la población, recopila datos y realiza estudios de los casos que presentan infección severa por *Streptococcus pneumoniae*, *Streptococcus* del grupo A y del grupo B, *Neisseria meningitidis* y *Hemophilus influenzae* (17).

En ciertas regiones de la costa Caribe colombiana el trabajador del campo no siempre se encuentra afiliado a la seguridad social y muchos de ellos sostienen solo una relación laboral informal (19). Es precisamente durante el desarrollo de dicha labor en la que el trabajador puede verse expuesto a una serie de riesgos, incluido el biológico. Las zoonosis son las más estudiadas (18) y a pesar de ello, las menos sospechadas por el personal sanitario asistencial. Patologías como brucelosis y listeriosis pueden pasar fácilmente del animal al hombre si no se conocen las medidas correctas de prevención. Además, si no se ponen en práctica los protocolos que se deben desarrollar en la cadena de producción, los gérmenes pueden trasladarse desde el hato hasta el consumidor.

El aspecto sanitario, los programas de prevención primaria, la modernización de los hospitales y el desarrollo de honestos y rigurosos programas de vigilancia epidemiológica deben ser parte de las estrategias del gobierno. La tecnificación de la agroindustria es necesaria para enfrentar los tratados de libre comercio donde se supone que Colombia competirá con países industrializados, intentando vender productos no solo a los mismos colombianos sino a consumidores extranjeros.

Surge un interrogante ¿el *Streptococcus agalactiae*, un germen causal de infección comienza a perfilarse como agente de enfermedad invasiva en adultos no gestantes en esta región, tal como lo han informado otros países industrializados en sus programas de vigilancia epidemiológica, o simplemente el caso presentado es producto del desempeño de una actividad ganadera artesanal, en asociación con una pobre cultura de salud ocupacional, prevención y promoción de la enfermedad en poblaciones rurales o apartadas y poca tecnificación en la producción de productos lácteos para el consumo humano?

El hombre que trabaja en el sector rural es el motor del progreso de la sociedad puesto que la provee de los recursos más básicos e indispensables para su supervivencia y progreso, por tanto es obligación de esta misma sociedad garantizar su seguridad social integral. No se encontraron datos estadísticos sobre la realidad actual en seguridad social integral para esta población, que se expone a gran variedad de riesgos ocupacionales durante el desarrollo de su actividad. Existe la necesidad de realizar en el Caribe colombiano, estudios encaminados a determinar el alcance de la exposición laboral en los sectores agrícolas, especialmente en los menos tecnificados.

## CONCLUSIÓN

El *Streptococcus agalactiae* es el principal representante de los *Streptococcus* del grupo B, poseedor de muchas proteasas y factores de virulencia que le permiten la fácil invasión a los tejidos del huésped. Puede producir MB, con rápida morbilidad y mortalidad. Debe realizarse diagnóstico temprano y tratamiento oportuno.

**CONFLICTOS DE INTERÉS:** ninguno que declarar.

**FINANCIACIÓN:** recursos propios de los autores. Los costos de las pruebas de laboratorios, estudios imagenológicos, gastos clínicos y honorarios profesionales causados en la atención asistencial, fueron cubiertos por la seguridad social en salud.

## REFERENCIAS BIBLIOGRÁFICAS

1. Van de Beek D, de Gans J, Spanjaard L, Weisfelt M, Reitsma JB, Vermeulen M. Clinical features and prognostic factors in adults with bacterial meningitis. *N Engl J Med.* 2004;351:1849-1859.
2. Van de Beek D, De Gans J. Community-Acquired Bacterial Meningitis in Adults. *N Engl J Med.* 2006;354:44-53.
3. Tunkel A, Hartman B, Kaplan S, Kaufman B, Ross K, Scheld M, Whitley R. Practice Guidelines for the Management of Bacterial Meningitis. *Clinical Infectious Diseases.* 2004;39:1267-1284.
4. Honda H, Warren D. Central Nervous System Infections: Meningitis and Brain Abscess. *Infect Dis Clin N Am.* 2009;23(3):609-623.
5. Jackson L, Schuchat A, Reeves M, Wenger J, Jay D. Serogroup C meningococcal outbreaks in the United States. An emerging threat. *JAMA.* 1995;273:383-389.
6. Attia J, Hatala R, Cook DJ, et al. The rational clinical examination. Does this adult patient have acute meningitis? *JAMA.* 1999;282(2):175-178.
7. Fitch M, Fredrick M, Abrahamian D, Moran G, Talan D. Emergency Department Management of Meningitis and Encephalitis. *Infect Dis Clin N Am.* 2008;22(1):33-52.
8. Lepur D. Community-acquired bacterial meningitis in adults: antibiotic timing in disease course and outcome. *Infection.* 2007;35(4):225-233.
9. Miranda J, Tunkel A. Strategies and New Developments in the Management of Bacterial Meningitis. *Infect Dis Clin N Am.* 2009;23(4):925-943.
10. Joffe AR. Lumbar puncture and brain herniation in acute bacterial meningitis: a review. *J Intensive Care Med.* 2007;22(4):194-207.
11. Proulx N, Fréchette D, Toye B, Chan J, Kravcik S. Delays in the administration of antibiotics are associated with mortality from adult acute bacterial meningitis. *QJM.* 2005;98(4):291-298.
12. Zoons E, Weisfelt M, de Gans J, Spanjaard L, Koelman JH, Reitsma JB, van de Beek D. Seizures in adults with bacterial meningitis. *Neurology.* 2008;70(22pt2):2109-2115.
13. De Gans J, Van de Beek D. Dexametasona in adults with bacterial meningitis. *N Engl J Med.* 2002;347:1549-1556.
14. Phares C, Lynfield R; Farley M; et al. Epidemiology of Invasive Group B Streptococcal Disease in the United States, 1999-2005. *JAMA.* 2008;299(17):2056-2065.
15. Chin-Jung Chang , Wen-Neng Chang , Li-Tung Huang , Song-Chei Huang , Ying-Chao Chang, Pi-Lien Hung, et al. Bacterial meningitis in infants: the epidemiology, clinical features, and prognostic factors. *Brain and Development.* 2004;26(3):168-175.
16. Holyoak AL. Group B streptococcal meningitis in a middle-aged woman. *Crit Care Resusc.* 2007;9(2):181-183.
17. Schuchat A, Robinson K, Wenger JD, et al. Bacterial meningitis in the United States in 1995. Active Surveillance Team. *N Engl J Med.* 1997;337(14):970-976.
18. Mora-García GJ, Ramos-Clason E, Mazenet E, Gómez-Camargo D. The seroprevalence IgG antibodies against rubella (German measles) in 10-49 year-old women from Cartagena, Colombia. *Rev Salud Pública.* 2011;13(2):288-297.
19. Amador C, Puello E. Factores psicosociales: la jerarquía en el sector agrícola. ¿dominación o servilismo? En: I Congreso internacional y del caribe en salud ambiental y ocupacional: salud, trabajo y ambiente. Barranquilla. Universidad del Norte. 2011.
20. Calderón A, Martínez N, Cardona J. Determinación de factores de protección para mastitis bovina en fincas administradas bajo el sistema doble propósito en el municipio de montería. *Rev. U.D.C.A Actualidad & Divulgación Científica.* 2009;12(2):61-68.