



PSORIASIS DE VON ZUMBUSCH

VON ZUMBUSCH PSORIASIS

Manzur-Barbur María Carolina¹
Tamayo-Escobar Sebastián¹

Correspondencia: caro_manzur@hotmail.com

Recibido para evaluación: marzo – 4 – 2012. Aceptado para publicación: julio – 25 – 2012.

RESUMEN

La psoriasis es una enfermedad de la piel que se caracteriza por la presencia de lesiones papuloescamosas. Se presenta la historia clínica de una mujer de 38 años de edad quien consultó por cuadro clínico de tres días de evolución, consistente en aparición súbita de lesiones tipo placas, eritematosas, descamativas, confluentes y generalizadas que llegaron a comprometer más del 90% de la superficie corporal total. Estas lesiones eran de carácter pruriginoso y doloroso. La paciente presentó signos de respuesta inflamatoria sistémica, dados por leucocitosis y taquipnea. Al revisar el caso, antecedentes, análisis y estudios de laboratorio de la paciente, se consideró como impresiones clínicas: (A) psoriasis pustulosa de Von Zumbusch, (B) Síndrome de Steven Johnson secundario a ingesta de trimetropin-sulfametoxazol. La psoriasis generalizada de Von Zumbusch es la variante de la psoriasis generalizada con más riesgo de complicaciones severas. **Rev. cienc.biomed. 2012;3(2):327-332**

PALABRAS CLAVES

Placas eritematosas; Psoriasis; Síndrome de Steven Johnson; Trimetropin-sulfametoxazol.

SUMMARY

*Psoriasis is a disease of the skin that is characterized by the presence of papular and scaly lesions. It is a clinical history of a woman of 38 years old who consulted for clinical manifestations of three days of evolution, consisting of sudden appearance of lesions such as erythematous, desquamative, confluent and widespread plaques that reached to compromise more than 90% of the total body surface. These lesions were of pruriginous and painful character. The patient had signs of systemic inflammatory response given by leukocytosis and tachypnea. To check the case, medical record, analysis and laboratory exams of the patient, it was considered as Clinical- Impressions: (A) Pustular psoriasis of Von Zumbusch. (B) Steven Johnson Syndrome secondary to an ingestion of Trimethoprim-sulfamethoxazole. Pustular psoriasis of Von Zumbusch is the variant of generalized psoriasis with more risk of severe consequences. **Rev.cienc. biomed. 2012;3(2):327-332***

KEYWORDS

Erythematous plaque-like lesions; Psoriasis, Steven Johnson syndrome; Trimethoprim-sulfamethoxazole.

¹ Estudiante de Medicina. Facultad de Medicina. Universidad de La Sabana. Chía. Colombia.

INTRODUCCIÓN

La psoriasis es una enfermedad de la piel que se presenta con lesiones papulo-escamosas. Su incidencia es entre 1 y 3 % en la población general. Una de sus variantes es la psoriasis pustulosa generalizada, descrita por primera vez en 1910 por Von Zumbusch, y considerada como la más agresiva de todas (1). Esta enfermedad tiene inicio súbito y compromete el estado de salud de los pacientes de manera aguda con leucocitosis, hipocalcemia, e hipoalbuminemia. Estudios complementarios han demostrado recurrencia del cuadro únicamente en pacientes con antecedentes de psoriasis en manejo con corticoesteroides o con infecciones (1).

CASO CLÍNICO

Mujer de 38 años de edad, natural de Planeta Rica, Córdoba, procedente de Agua de Dios, Cundinamarca, comerciante, con antecedentes de enfermedad de Hansen resuelta y psoriasis vulgar nueve años antes, en tratamiento con metotrexate, dosis acumulada de cinco gramos. La paciente consulta al Hospital Universitario de La Samaritana, Bogotá, Colombia, el 9 de septiembre de 2011 por presencia de cuadro clínico respiratorio de veinte días de evolución consistente en tos y expectoración blanquecina por lo que se le solicita radiografía de tórax con hallazgos de hipertensión pulmonar pre-capilar e infiltrados intersticiales basales. También fueron solicitados test de tuberculina y tomografía de tórax, sin hallazgos significativos, razón por la cual se le da de alta y se decide estudiar caso ambulatoriamente.

El 5 de Octubre de 2011 es remitida del Centro Dermatológico Federico Lleras Acosta al Hospital Universitario de La Samaritana por cuadro de erupción cutánea generalizada asociado a prurito de la zona afectada. Al revisar historia clínica y conocer tratamiento previo con metotrexate, se consideró que la paciente debía recibir tratamiento con terapia biológica por persistencia de manifestaciones cutáneas asociadas a dermatitis. Además se inicia trimetropim/sulfametoxazol y se decide dar de alta con valoración por consulta

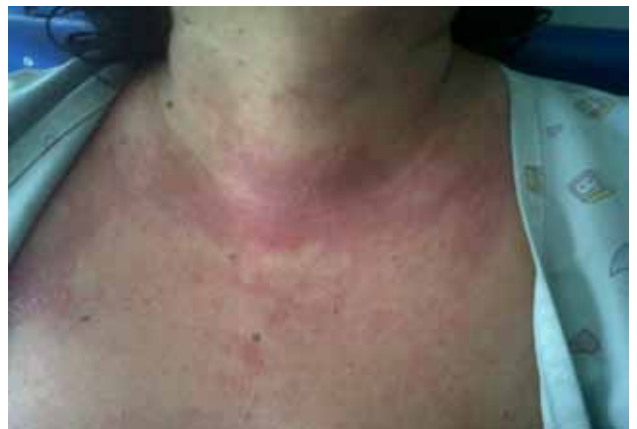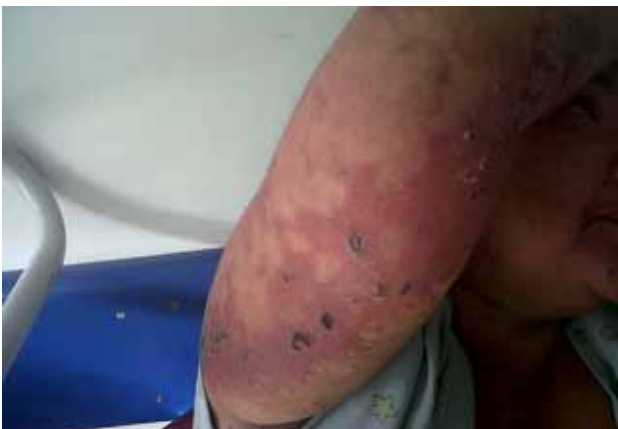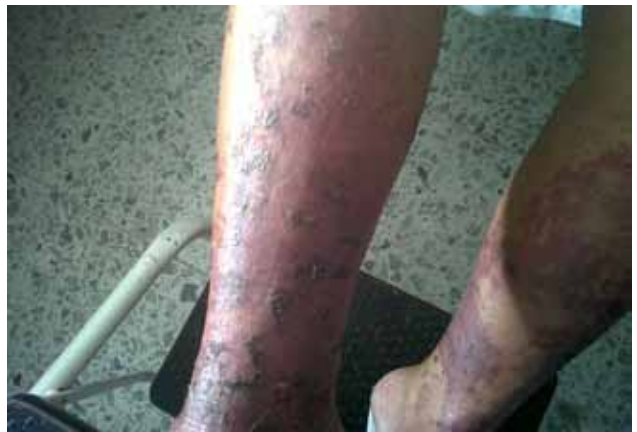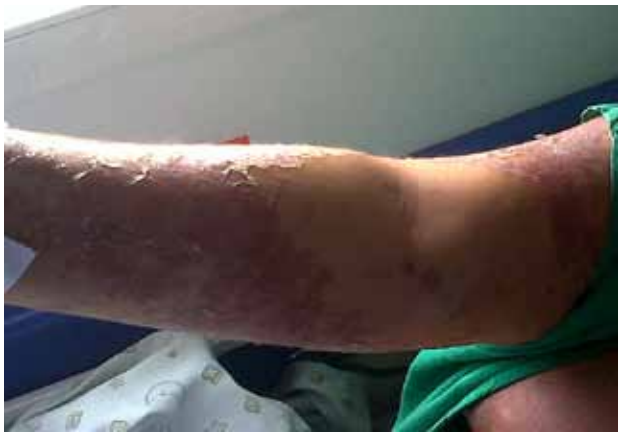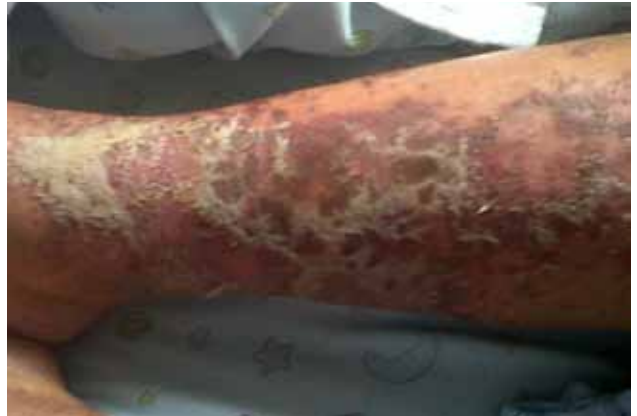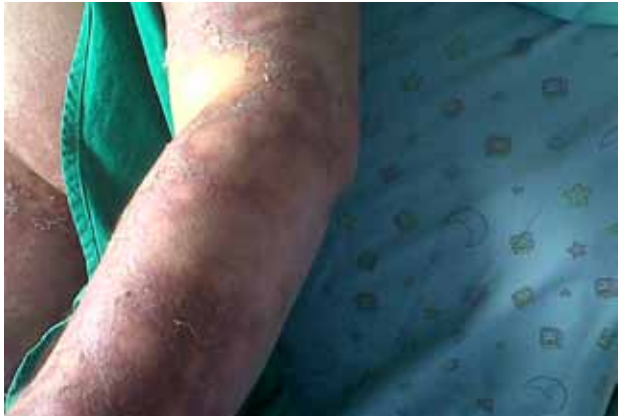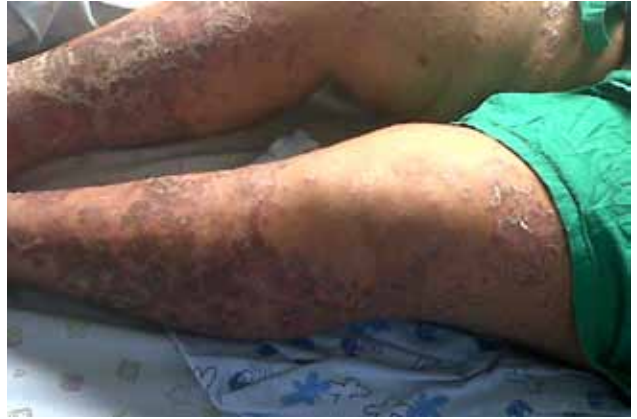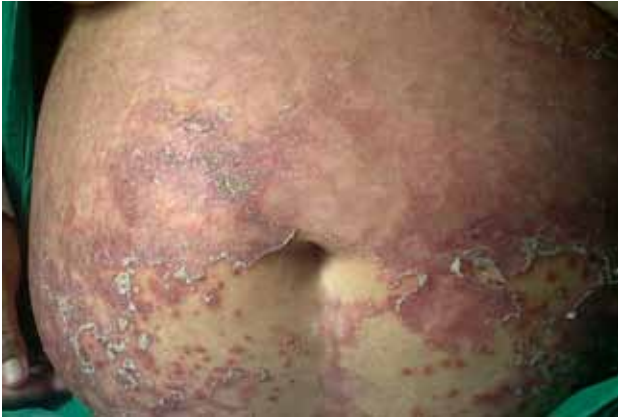
externa con dermatología en un mes para evaluar evolución.

La paciente consulta nuevamente al servicio de urgencias tres días posteriores a su egreso, por aparición de placas eritematosas, descamativas, confluentes, pruriginosas y dolorosas, que comprometían más del 90% de la superficie corporal total.

Se encontraron signos de respuesta inflamatoria sistémica: leucocitosis: 25.560 por milímetro cúbico y taquipnea de treinta respiraciones por minuto, por lo cual se solicitó valoración por el servicio de medicina interna quienes consideraron posible síndrome de Steven Johnson secundario a la ingesta de trimetropim/sulfametoxazol, razón por la cual se retiró el medicamento y se inició manejo con gastro-protección, efecto antihistamínico e hidrocortisona intravenosa.

Se solicitó valoración nuevamente por el servicio de dermatología, donde consideraron que el cuadro clínico podía coincidir con una psoriasis pustulosa (variante de Von Zumbusch) teniendo en cuenta el antecedente de psoriasis de la paciente. Se solicitan pruebas de función hepática y biopsia hepática las cuales no arrojaron datos concluyentes. Se inicia ciclosporina, 200 miligramos, cada día por vía oral. Al transcurrir el primer día de tratamiento, la paciente refiere dolor en lesiones dérmicas por lo que se inició morfina endovenosa tres miligramos cada cuatro horas. A los tres días fue valorada por dermatología y se sugiere que la exacerbación presentada podía ser secundaria a un efecto de rebote por el uso de la hidrocortisona endovenosa administrada para el control de la respuesta inflamatoria de la dermatitis, razón por la cual se decidió iniciar acitetrina de 40 miligramos, cada día, vía oral.

A los quince días de hospitalización y ante evolución clínica satisfactoria, se decide dar de alta con recomendaciones generales, signos de alarma, fórmula de antihistamínico, calamina tópica, ciclosporina de 200 miligramos, vía oral, cada día y acitetrina 40 miligramos vía oral, cada día. Diagnóstico de egreso: psoriasis pustulosa, variante de Von Zumbusch (Ver figuras).



DISCUSIÓN

La psoriasis típica se caracteriza por presencia de placas eritematosas crónicas cubiertas por escamas grises (plateadas) o blanquecinas (1). Las tasas de prevalencia oscilan entre 0.6 - 4.8%. Un estudio de base poblacional en los Estados Unidos estima que la prevalencia de la psoriasis fue de 2.5% en los caucásicos y de 1.3% entre los afroamericanos (2). Se han evidenciado dos picos de incidencia en las edades de presentación de esta enfermedad: uno entre los 20 y 30 años y otro entre los 50 y 60 años (2).

La enfermedad se caracteriza por hiperplasia de queratinocitos de la epidermis, generando una hiperqueratosis que se asocia a infiltración de células inflamatorias y angiogénesis (1). Se manifiesta clínicamente por el engrosamiento de la piel con áreas descamativas, con placas eritematosas, distribuidas ampliamente por el cuerpo, con mayor predominio en codos, rodillas, borde de implantación del pelo, cuero cabelludo, espalda y abdomen (1).

La psoriasis tiene un componente genético muy importante, por lo que se considera poligénica y multifactorial. Se han identificado los genes PSORS en 15 diferentes cromosomas relacionados con la enfermedad. El más frecuente es el PSORS-1, situado en el cromosoma 6p21 ligado fuertemente al HLA Cw*0602 (3).

Tipo	Edad	Incidencia familiar	Asociación antígeno de HLA Cw*0602
I	<40	Frecuente	Fuerte
II	>40	No frecuente	Débil

La probabilidad de presentación de psoriasis en hijos con padres enfermos, es la siguiente: con un padre afectado: 14%. Ambos padres afectados: más del 40% (3).

Se ha señalado que la psoriasis tiene relación con la diabetes mellitus y la enfermedad inflamatoria intestinal (Crohn), aunque no es clara la relación genética ni la explicación fisiopatológica por la cual se da dicha correlación (3).

Hay diferentes tipos de psoriasis, lo que hace difícil la aproximación a los pacientes con lesiones cutáneas. Es de gran importancia definir las características de cada una de las variantes, los sitios de mayor compromiso, los factores asociados a su presentación como infecciones o medicamentos (1).

Los siguientes son tipos de psoriasis: (A) Psoriasis inversa, las lesiones aparecen con frecuencia en los pliegues cutáneos y no son de carácter descamativo. (B) Psoriasis eruptiva guttate, se caracteriza por la presencia de pequeñas lesiones (placas o pápulas) eritematosas descamativas que tienen aspecto de gota por lo que recibe el nombre. (C) Artritis psoriásica, manifestación cutánea que afecta aproximadamente al 5% de los pacientes que cursan con artritis. Se ven afectadas las uñas, con mayor compromiso las de los dedos de las manos que de los pies, sin embargo no es patognomónicas de este tipo. Pueden verse en otros tipos también. (D) La dermatitis psoriásica, asociada al pañal es la variante con mayor incidencia en niños menores a los dos años. (E) La psoriasis pustulosa puede ser localizada o generalizada. La generalizada se caracteriza por la presencia de áreas eritematosas con presencia de pústulas estériles que pueden confluir. Hay tipos según la ubicación de las lesiones: la pustulosis palmoplantar, la acrodermatitis supurativa continua, la psoriasis pustulosa circinada y anular, la psoriasis pustulosa juvenil e infantil y la psoriasis pustulosa del embarazo (1,4).

En la psoriasis pustulosa se pueden presentar algunas complicaciones. Las más importantes son: hipoalbuminemia, hipocalcemia, necrosis tubular aguda, daño hepático, trombosis venosa profunda, tromboembolismo pulmonar, infección, artritis, síndrome de malabsorción, distrés respiratorio y falla multiorgánica. Es usual observar: Linfopenia con leucocitosis, hipoalbuminemia con hipocalcemia, eritrosedimentación acelerada, creatininemia y uremia elevada (1).

La psoriasis pustulosa generalizada aguda de Von Zumbusch tiene las mismas características de presentación de pústulas con base eritematosa, que puede estar asociado a manifestaciones sistémicas como fiebre en

pacientes con antecedentes de psoriasis. La duración de las lesiones cutáneas por lo general tarda días o semanas, aún teniendo un manejo adecuado. También se ha asociado su aparición a otros tipos de factores como fármacos irritantes e infecciones. Al estudiar estas lesiones a través de biopsia, se evidencian pústulas foliculares, infiltrados linfo-histocitario peri-vasculares con paraqueratosis y alargamiento de las crestas epidérmicas (5,6). Aquellos pacientes que cursan con lesiones cutáneas de este tipo asociados a cuadros infecciosos o a fármacos sin presencia de antecedente de psoriasis como tal, cursan una variante alterna de la psoriasis pustulosa, que es denominada exantemática (6,7).

El manejo farmacológico de la psoriasis fue encontrado por azar o utilizado de manera empírica (1). El objetivo principal es reducir las lesiones corporales y prolongar las remisiones, manteniendo el margen de seguridad de los agentes empleados (2). Después de identificar la relación en su patogénesis con el sistema inmunitario, se introdujeron en el manejo nuevas terapias como las biológicas (inhibidores del TNF α), fumarato y ciclosporina, conocidos por su efecto inmunosupresor (1,3,6). La dermatología es la especialidad que se encarga de tratar las afecciones psoriásicas, establecen el tratamiento según el compromiso (extensión de las lesiones), tipos de lesiones, localización de lesiones, comorbilidades y estableciendo terapias de corto o largo plazo (1,3,5).

Es difícil llegar a este diagnóstico por las diversas patologías que pueden debutar con un cuadro similar. Sus manifestaciones clínicas no son patognomónicas, por lo que complican la aproximación del paciente que lo presente. Uno de los diagnósticos diferenciales para esta enfermedad, mencionado en el caso de la paciente que se reporta, es el síndrome de Steven Johnson (SSJ), necrosis epidérmica tóxica, las reacciones graves idiosincráticas, por lo general provocadas por medicamentos, que se caracterizan por lesiones mucocutáneas, fiebre y posteriormente necrosis y desprendimiento de la epidermis (6-10).

La incidencia del SSJ es variable, va desde dos a siete casos por millón de personas por año, se puede presentar a cualquier edad,

sin embargo se ha descrito una media que oscila entre los 25 a 47 años de edad. Uno de los fármacos que desencadenan este cuadro es el trimetropim/sulfametoxazol, antibióticos antagonistas del folato. En el caso la paciente presentada había recibido este fármaco por lo que se consideró como diagnóstico probable (11).

El SSJ se caracteriza por afección de menos del 10% de la superficie corporal, malestar general, fiebre y aparición súbita de maculas eritematosas y placas, las cuales progresan a necrosis epidérmica. Hay compromiso de las mucosas (oral, genital, oftálmica) en un 92-100% de los casos (11,12). El tratamiento para el SSJ consta de un manejo multidisciplinario, similar al del paciente con quemaduras, se enfoca la atención al manejo de heridas, control de líquidos y electrolitos, apoyo nutricional, cuidado ocular, control de signos vitales especialmente de la temperatura, control del dolor y tratamiento antibiótico profiláctico con el fin de evitar sobreinfecciones (11-13).

Pese que en este caso se consideraron como diagnósticos iniciales la psoriasis pustulosa Von Zumbusch y el síndrome de Steven Johnson tras la ingesta de trimetropim/sulfametoxazol, las características clínicas de la entidad fueron las que llevaron al diagnóstico final de psoriasis. Es importante resaltar que estas son dos entidades comparables por su presentación, pero completamente distintas en cuanto a origen, manejo y pronóstico.

CONCLUSIÓN

La psoriasis pustulosa de Von Zumbusch es la variante más peligrosa de la psoriasis generalizada, por lo tanto es importante identificar características diagnósticas que faciliten la detección temprana, teniendo en cuenta que es de presentación súbita y puede llevar a un deterioro rápido de la salud.

AGRADECIMIENTOS

Doctor Jorge Restrepo, Neurólogo Clínico, Jefe de Medicina Interna, Universidad de la Sabana. Chía. Colombia. Doctor Julio César García Casallas, Médico Internista y Farma-

cólogo Clínico, Jefe de área de farmacología clínica y del Curso de Medicina Interna III. Universidad de la Sabana. Chía. Colombia.

de la paciente. Estudios de laboratorio, medicamentos y atención sanitaria cubiertos en el proceso mismo de la atención sanitaria.

CONFLICTOS DE INTERÉS: ninguno que declarar. Fotografías tomadas con autorización

FINANCIACIÓN: recursos propios de los autores.

REFERENCIAS BIBLIOGRÁFICAS

- Schön MP, Henning Boehncke W. Psoriasis. *N Engl J Med.* 2005;352:1899-1912.
- Naldi L. Epidemiology of psoriasis. *Curr Drug Targets Inflamm Allergy.* 2004;3(2):121-128.
- Consenso Latinoamericano de Psoriasis. Guías de manejo; 2009.
- Gladman DD. Discussion: Clinical features, epidemiology, classification criteria, and quality of life in psoriasis and psoriatic arthritis. *Ann Rheum Dis.* 2005;64(Suppl II):24-25.
- Armin S, Chavoshzadeh Z, Karimi A, Tajeddini A, Toosi P. Mucocutaneous candidiasis or psoriasis? A case report. *JRMS.* 2007;12(2):96-99.
- Kura MM, Surjushe AU. Generalized pustular psoriasis of pregnancy treated with oral cyclosporin. *Indian J Dermatol Venereol Leprol.* 2006;72(6):458-459.
- Das J. Pustular psoriasis: treatment with antibiotics. *Indian J Dermatol Venereol Leprol.* 1996;62(5):312-313.
- Hazarika D. Generalized pustular psoriasis of pregnancy successfully treated with cyclosporine. *Indian J Dermatol Venereol Leprol.* 2009;75(6):638.
- Ashkevari Sh S, Mabood A. Acute generalized pustular psoriasis and idiopathic hypoparathyroidism in an adolescent girl. *Acta Médica Iranica.* 2004;42(4):300-302.
- Mallo S, Fernández E, Cardeñoso E, Ingelmo J, Pascual A. Pustulosis aguda exantemática generalizada: aportación de dos casos. *Med Cutan iber Lat Am.* 2003;31(4):246-251.
- Bastuji-Garin S, Rzany B, Stern RS, Shear NH, Naldi L, Roujeau J-C. Clinical classification of cases of toxic epidermal necrolysis, Stevens-Johnson syndrome, and erythema multiforme. *Arch Dermatol.* 1993;129(1):92-96.
- Dalli RL, Kumar R, Kennedy P, et al. Toxic epidermal necrolysis/Stevens-Johnson syndrome: current trends in management. *ANZ J Surg.* 2007;77(8):671-676.
- García-Doval I, LeCleach L, Bocquet H, et al. Toxic epidermal necrolysis and Stevens-Johnson syndrome: does early withdrawal of causative drugs decrease the risk of death? *Arch Dermatol.* 2000;136(3):323-327.



GRUPO DE INVESTIGACIÓN: SALUD DE LA MUJER

LÍNEAS: Condiciones sexuales. Falla reproductiva. Gestación. Historiografía Médica.
Tiempo de Menopausia

Email: alvaromonterrosa@gmail.com